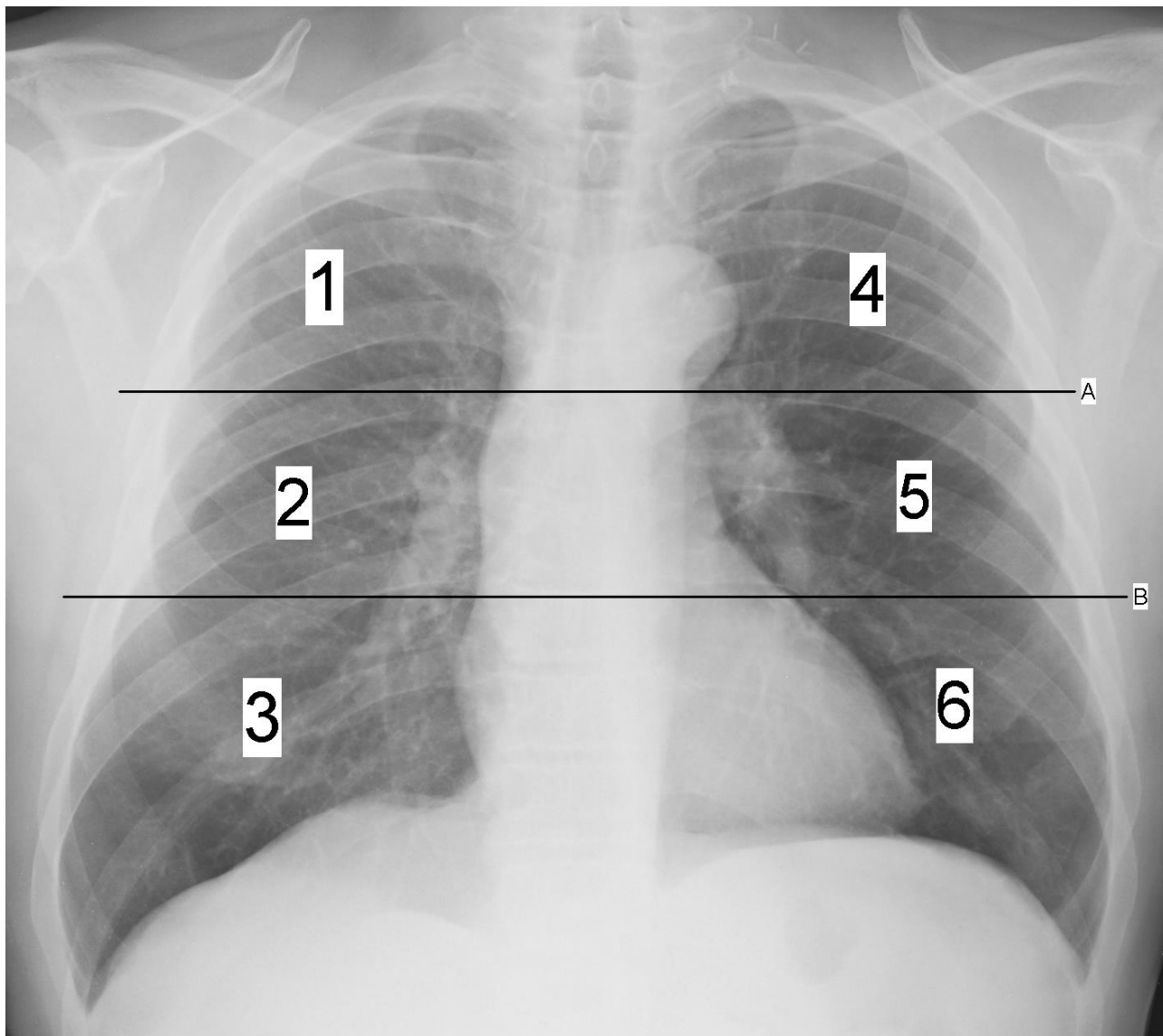


SCORE RADIOGRAFICO PER PAZIENTI CON COVID-19



Dividere i polmoni in 6 zone

Zone superiori: dagli apici polmonari al profilo dell'arco aortico/discendente prossimale (LINEA A)

Zone intermedie: strutture ilari - dalla LINEA A al margine inferiore della vena polmonare inferiore dx (LINEA B)

Zone inferiori: dalla LINEA B al diaframma

Alterazioni polmonari

Nessuna alterazione: punteggio 0

Infiltrati interstiziali : punteggio 1

Infiltrati interstizio-alveolari (dominanza interstiziale): punteggio 2

Infiltrati interstizio-alveolari (dominanza alveolare): punteggio 3

Per ciascuna zona polmonare assegnare un punteggio (da 0 a 3) e poi sommare i punteggi di ciascuna zona (**SCORE**).

Lo score dovrà essere inserito al termine del referto (vedi esempio)

RX TORACE

Polmoni discretamente espansi.

Infiltrati interstizio-alveolari nei settori inferiori e medi di entrambi i polmoni, rilievo maggiore a sinistra.

Non versamento pleurico. Cuore ed aorta nei limiti.

SCORE: 10 (022033)